Duplicate
do 8-32
1931
Lane Medical Library

Die flache Hüftpfanne und ihre Erkennung.

Inaugural-Dissertation

zur

Erlangung der Doktorwürde

der

hohen medizinischen Fakultät

der

Bayerischen

Friedrich-Alexanders-Universität Erlangen

vorgelegt von

Robert Paschke

Medizinalpraktikant aus Bamberg.

Tag der mündlichen Prüfung: 27. März 1931.

1931

Buchdruckerei Karl Döres, Erlangen, Jägerstraße 3

Telefon 2521

31;231

Referent:
Privatdozent Oberarzt Dr. Hermann Fischer.

Dekan:
Univ.-Professor Dr. phil. et med. Konrad Schübel.

Einleitung.

Die flache oder, wie sie Murk Jansen nennt, die platte Hüftpfanne, ist noch ein verhältnismäßig neues, obwohl infolge ihrer Folgezustände ein ernst zu beurteilendes Krankheitsbild und auch heute noch wird ihr, trotz der Hinweise von verschiedenen Seiten, nicht die Beachtung geschenkt, die sie verdient.

Klapp ist es als erstem aufgefallen und er hat im Jahre 1906 bei den Verhandlungen der naturwissenschaftlichen Gesellschaft in Bonn darauf aufmerksam gemacht, daß in manchen Fällen von Luxation zur Valgität des Schenkelhalses ein Schrägstand der Gelenkpfanne hinzutritt. Kopf und Pfanne stehen nicht mehr in Kontakt miteinander, der Kopf wird von der Pfanne nicht mehr vollständig umfaßt. Diese Pfannen seien steil gebaut und flach. Unter dem Drucke der Belastung wandert der Kopf nun langsam aus der Pfanne heraus.

Wir haben hier erstmals den Hinweis einer Veränderung der Hohlkugelform des Hüftgelenks im Sinne einer Abflachung.

Wenige Jahre später findet Lange bei einem 10 jährigen Mädchen mit doppelseitiger Hüftluxation, das 10 Tage nach ausgeführter Reposition an einer Urämie zugrunde ging, folgenden Sektionsbefund: „Im allgemeinen waren wir überrascht, wie flach die knöcherne Pfanne war, trotzdem sie bei der Reposition uns besonders tief erschienen war.

Von einer Hohlkugelform war keine Rede, nur eine flache Grube zeigte die Stelle der knöchernen Pfanne an. Diese Form der Pfanne verhinderte eine ausgedehntere Berührung von Kopf und Pfanne. Höchstens ein Viertel der Kopfoberfläche stand in Kontakt mit dem Pfannenboden".

Joachimstal weist 1910 an Hand von fünf anatomischen Präparaten ganz besonders auf die Luxationspfanne hin, die kleiner und flacher sei als normal. „Dieselbe ist an allen 5 Präparaten, von denen zwei doppelseitige Verrenkungen aufweisen und zwar stets in deutlichster Weise, vorhanden. Sie ist kleiner und flacher als normal, dabei aber an einzelnen Präparaten so vertieft, daß ein stark abgeschliffener Kopf, wie es beispielsweise einer rechtseitigen angeborenen Luxation eines Erwachsenen entsprechenden Gelenke der Fall ist, namentlich in Abduktionslage noch notdürftig Platz in ihr findet. Stets hat die Pfanne ihre normale Gestalt einer Hohlkugel verloren und sich dabei in eine mehr plane Fläche von der Form eines gleichschenkeligen Dreiecks verwandelt, deren obere und namentlich hintere Umrandung wallartig hervorspringen".

In einer großen und grundlegenden Arbeit „Die angeborene Hüftluxation mit besonderer Berücksichtigung der Luxationspfanne" hebt Ludloff an anatomischen Präparaten die starken Veränderungen der Luxationspfanne, besonders aber deren Abflachung gegenüber der normalen Pfanne hervor. Er fertigt Gipsausgüsse der pathologischen und normalen Hüftpfanne an und vergleicht deren Querschnitt miteinander.

„Aus den Schnitten ergab sich die rechte Pfanne (Luxation) nicht hohlkugelförmig, sondern mehr tellerförmig, der Boden des Tellers ist nur ganz flach gewölbt".

Wir haben im Vorhergehenden die ersten grundlegenden Untersuchungen über eine Verflachung der Hüftpfanne, Untersuchungen, die allerdings nur einseitig bei Luxationspfannen gemacht wurden. Wichtig für uns sind sie deshalb, weil man durch sie auf eine gewisse vorkommende Abflachung der Hüftpfanne, wenn auch nur bei einem ganz bestimmten Krankheitsbild, erstmals aufmerksam gemacht wurde.

Darüber, daß unabhängig von der angeborenen Hüftluxation, auch primär eine flache Pfanne vorkommen könnte, hat man sich damals noch keine Gedanken gemacht.

Erst im Jahre 1921 hat der französische Orthopäde Calot mit seiner Arbeit "La maladie de Perthes (ou de Legg) n'existe pas" das Krankheitsbild der flachen Pfanne als solches aufgestellt.

Dann folgte 1924 Murk Jansen mit seiner Arbeit, „die platte Hüftpfanne und ihre Folgen". Auf beide Arbeiten wird im Verlaufe dieser Ausführungen noch näher einzugehen sein. In neuester Zeit haben Hackenbroch, Müller, Spitzy, H. Fischer, Plate u. a. erneut auf die Wichtigkeit des Krankheitsbildes der flachen Pfanne hingewiesen.

Der Begriff der flachen Pfanne.

Wollen wir uns zunächst einmal mit der Anatomie des normalen Hüftgelenkes befassen. Die artikulierenden Knochen sind das Hüftbein und das Oberschenkelbein, die artikulierenden Flächen sind das Caput femoris und die Facies lunata, vervollständigt durch das Lig. transversum acetabuli und das Labrum glenoidale. Die

Hüftpfanne entspricht nach Rauber-Kopsch „einem Hohlkugelabschnitt von 170—180°. Ihr Krümmungsradius beträgt ungefähr 2,5 cm. Von dieser Pfanne ist jedoch nur eine mondsichelförmige Zone, die Facies lunata, von Knorpel überzogen. Der breiteste Teil der Sichel (mehr als 2,5 cm) befindet sich am Pfannendach, gehört also dem Corpus ossis ilii an, die schmalste Stelle liegt im Bereich des Schambeinteiles der Pfanne. Zwischen den Enden der Sichel liegt die Incisura acetabuli, überbrückt vom Lig. transversum acetabuli und dem Labrum glenoidale. In der Tiefe der Pfanne befindet sich die unregelmäßig vierseitige, vom lockerem Bindegewebe und Fettgewebe erfüllte Fossa acetabuli und die Ursprungsstelle des Lig. teres femoris. Rings am Rande des Acetabulum und des Lig. transversum befindet sich eine dreiseitig prismatische, aus Faserknorpel bestehende $^1/_2$—1 cm breite Gelenklippe, das Labrum glenoidale. Sie ist am knöchernen Rand der Pfanne befestigt, geht über in den Knorpel der Facies lunata und das Lig. transversum acetabuli. Ihr freier scharfer Rand ist enger als ihre Befestigungslinie. Die Tiefe der Pfanne vom Rande der Gelenklippe gerechnet ist größer als ihr Radius. Infolgedessen bilden Pfanne und Gelenklippe zusammen mehr als die Hälfte einer Hohlkugel".

Das Caput femoris wird also hohlkugelförmig von den knorpeligen Bestandteilen der Hüftpfanne umfaßt, der Kopf paßt in die Pfanne und hat in ihr seinen festen Halt.

Im Röntgenbilde nun sehen wir „nicht die eigentliche knorpelige Pfanne, sondern die während des Wachstums höckerige Knorpel-Knochengrenze" (Grashey). Es projeziert sich dann der Pfannengrund als Bogen eines Kreises, der sich einem Halbkreise mehr

oder weniger nähert. Die Bogenlinie der Hüftpfanne läuft mit der Bogenlinie des Femurkopfes parallel, die Kopfhalsgrenze des Femurs steht in Höhe des untersten Punktes der Köhlerschen Tränenfigur und das Pfannendach verläuft nahezu horizontal.

Wir haben uns im Obigen sowohl anatomisch wie röntgenologisch das Bild der normalen Hüftpfanne vor Augen geführt, wir wollen jetzt zu der pathologisch veränderten Hüftpfanne übergehen.

Sehen wir ab von den Veränderungen der Hüftpfanne, wie wir sie etwa bei schweren destruktiven Prozessen wie z. B. bei Coxitis finden, so stoßen wir auf eine Verbildung, die Calot als platte Pfanne bezeichnete und die den Zustand aufweist, daß die Pfanne die Form einer Hohlkugel verliert.

Im Röntgenbilde sehen wir dann, daß die Hüftpfanne nicht mehr um den normalen Kopf herumpaßt, Pfannenlinie und Kopflinie laufen nicht mehr parallel, sie weichen in ihrem medialen Teile beträchtlich von einander ab. Ferner besteht eine Abflachung der lateralen Dachpartien, wobei es sich nach dem an unserem Materiale gewonnenen Eindrucke um eine Aplasie des Pfannendaches handelt, und meist ein Kopfhochstand, d. h. die Kopfhalsgrenze steht höher als das unterste Ende der Köhlerschen Tränenfigur. Finden wir eines dieser 3 Zeichen im Röntgenbilde, so handelt es sich in den allermeisten Fällen um Flachpfannen.

Calot hat für die flache Pfanne den trefflichen Vergleich einer halben Zitrone im Gegensatz zur Normalform den einer halben Orange gewählt. Während normalerweise die Pfanne den Schenkelhalskopf halbkreisförmig umfaßt und der laterale Teil des Pfannendaches nahezu horizontal verläuft, tritt hier eine Abflachung des Pfannendaches in einem schräg nach auf-

wärts verlaufenden spitzen Winkel ein, das Pfannendach richtet sich auf. Pfannenlinie und Kopflinie laufen nicht mehr parallel. Die Pfanne paßt also nicht mehr um den Femurkopf herum und sie kann ihm infolgedessen nicht mehr genügenden Halt verleihen, sie ist für ihn zu flach geworden. Auf die daraus entstehenden klinischen Auswirkungen soll hier nicht näher eingegangen werden, es sei bezüglich gröberer Veränderungen bei Coxa valga luxans auf die Bearbeitung W. Müllers und hinsichtlich der differential-diagnostischen Schwierigkeiten bei geringgradigen Pfannenverbildungen auf die Ausführungen H. Fischers auf der 15. Tagung der Vereinigung bayrischer Chirurgen in München verwiesen.

Wenden wir uns nun der Frage zu, auf welche Weise eine flache Pfanne zustande kommt; sie entsteht durch eine Verdickung des Pfannenbodens oder durch ein Ischium varum. Die Verdickung des Pfannenbodens ist nach Murk Jansen eine intrauterine Schädigung des Kindes, „weil es nach dem zweiten Monat des Fruchtlebens während einiger Zeit dem äußeren Druck eines zu engen Amnion ausgesetzt gewesen ist, der entweder den Femurkopf von dem Pfannenboden abgehoben oder das Os ischii (mit dem ischialen Teil der Pfanne) einwärts geschwenkt und somit eine platte Hüftpfanne erzeugt hat. Überdies ist das Kind leicht geschwächt dadurch, daß irgendwelche Schädlichkeiten, wie z. B. Bakterien oder Gifte auf die Vorfahren, die Eltern oder das Kind selbst eingewirkt haben".

Nach der Ansicht Cohns ist sie als Entwicklungshemmung zu erklären und nach Ammon bleibt die embryonale Tellerform der Pfanne in manchen Fällen erhalten und persistiert.

Soweit die neuesten Ansichten über die Abplattung der Pfanne durch eine Verdickung des Pfannenbodens.

Davon unabhängig kann die Verdickung des Pfannenbodens nach Ludloff auch hervorgerufen werden durch Veränderungen:

a) der knöchernen,

b) der knorpeligen,

c) der bindegewebigen Bestandteile der Pfanne.

Die Veränderungen der knöchernen Bestandteile der Pfanne kann durch stärkere Entwicklung der knöchernen Teile des Pfannengrundes oder durch Erniedrigung der knöchernen Pfannenränder bedingt sein.

Es kann sich aber auch durch irgend welche Ursachen der knorpelige Belag des Pfannengrundes verdicken (b) oder das Fett und Bindegewebe kann gewuchert oder das Ligamentum teres zu kräftig entwickelt sein (c).

Die unter b und c aufgeführten Veränderungen sind im Röntgenbilde nicht festzustellen. Für uns sind lediglich die knöchernen Veränderungen des Pfannengrundes von Wichtigkeit, denn nur diese sieht man röntgenologisch während wir die knorpeligen und bindegewebigen Verdickungen nur aus einer Vergrößerung des Abstandes des Femurkopfes von der Pfanne schließen können.

Für das Zustandekommen einer flachen Pfanne gibt Murk Jansen dann noch das Ischium varum an, „wir haben das Os ischii schief nach innen und unten gerichtet, d. h. etwa mit der Mitte des Pfannenbodens als Drehpunkt nach einwärts gedreht gefunden — somit ein Ischium varum, wodurch der untere Teil des Pfannenbodens mit nach innen gedreht und die Pfanne in ihrem Ganzen zu weit erscheint.

Bei zu dickem Pfannenboden sowie beim Ischium varum erscheint im Röntgenbild die Pfannenlinie zu wenig gebogen, wie ein Bogen mit zu großem Strahl gezogen und die Hüftpfanne kann als ein Teil eines kugeligen oder ovoiden Körpers zu groß für den Schenkelkopf erachtet werden. Für untiefe sowie für die zu weite Pfanne wollen wir demnach den Namen platte Hüftpfanne verwenden".

Abgesehen von ihrer anlagegemäßen Bedingtheit kann es offenbar auch in späteren Stadien der Entwicklung noch zur Bildung einer Flachpfanne kommen und zwar durch Hemmung der knöchernen Ausbildung; darauf ist von H. Fischer hingewiesen worden.

Das Röntgenbild der normalen Hüftpfanne und seine anatomische Topographie.

Zunächst sei mit ein paar kurzen Worten auf die übliche Aufnahmetechnik bei den Hüftgelenksaufnahmen eingegangen. Damit sich Pfanneschenkelhals und Trochanter gleichmäßig abbilden, wird der Zentralstrahl zwei Querfinger seitlich von der Mitte der Symphyse eingestellt, bei Aufnahme des ganzen Beckens wird der Zentrahlstrahl auf die Mitte der Symphyse gerichtet. Das beste Mittel für die Erkennung einer richtigen Aufnahme ist der Trochanter minor, der bei stärkster Innenrotation verschwindet, bei Außenrotation jedoch voll in Erscheinung tritt.

Daß jedoch andere Einstellungen des Zentralstrahls für unsere Messungen ohne Belang sind, werden wir im folgenden Kapitel noch ausführen.

Wir wollen uns nun im Folgenden klar machen, was die einzelnen Linien des röntgenologischen Hüftbildes topographisch anatomisch darstellen.

Im Röntgenbild kommt meist nicht der ganze Pfannengrund zur Darstellung, sondern wir können ihn nur bis zur Köhlerschen Tränenfigur hin deutlich verfolgen, während der untere äußere Pfannenwinkel nur verhältnismäßig selten erkennbar ist. Wir haben also bei unseren Messungen nur den Pfannengrund vom oberen äußeren Pfannenwinkel bis zum unteren Ende der Köhlerschen Tränenfigur berücksichtigt, den Teil des Pfannengrundes, den Murk Jansen die „Pfannenlinie" nennt. Da wir hier nur einen Teil — wenn auch einen großen — des Meridians der Hüftgelenkhohlkugel messen, so ist es leicht verständlich, daß wir nicht wie die Anatomen am anatomischen Präparat einen Kreisbogen von 170—180° messen werden, sondern wir werden entsprechend geringere Maße finden.

Der Pfannengrund reicht dem oberen äußeren Pfannenwinkel (7) bis zum unteren äußeren Pfannen-

Abb. 1. Normales Hüftgelenk nach einem Röntgenbild gezeichnet.

winkel (3). Kurz oberhalb der Köhlerschen Tränenfigur (2) biegt der Pfannengrund entsprechend der Incisura acetabuli etwas weiter aus. Das Pfannendach (1)

verläuft horizontal, Pfannenlinie und Kopflinie laufen parallel.

Den oberen äußeren Pfannenwinkel bilden die vordere (5) und die hintere (6) Pfannenrandlinie; sie stoßen hier unter einem perspektivisch mehr oder weniger abgerundeten spitzen Winkel zusammen.

Der untere äußere Pfannenwinkel (3) wird in gleicher Weise gebildet. Er ist jedoch im Röntgenbilde meist nicht sichtbar, während man die Umrisse des oberen bei guten Aufnahmen deutlich erkennen kann.

Bei der Röntgenaufnahme, nach der die Abbildung 1 gezeichnet wurde, hatten wir den seltenen Fall, daß neben dem unteren Pfannenwinkel auch die vordere Pfannenwandlinie deutlich zur Darstellung kam.

Der Bogen des Pfannengrundes über dem oberen und unteren äußeren Pfannenwinkel ist annähernd ein Halbkreis, was auch mit den von den Anatomen vorgenommenen Messungen übereinstimmt. Wäre es nun möglich, diesen unteren Pfannenwinkel regelmäßig im Röntgenbilde gut darzustellen, dann würden wir den wahren Meridian der Hohlkugel, die die normale Hüftpfanne darstellt, messen können, wir würden dann also normalerweise Zahlen von 170—180° bekommen. Ich habe einige wenige solche Fälle beobachtet und dabei regelmäßig über 170° gemessen, ja in einem Falle sogar über 180°.

Doch sind das Ausnahmen, den auch bei den Hüftgelenkaufnahmen des letzten Jahres, die mit den modernsten Hilfsmitteln gemacht wurden, war der untere Pfannenwinkel selten sichtbar.

Wir haben uns also darauf beschränkt, den Pfannengrund nur bis zum untersten, innersten Punkt der meist sichtbaren Köhlerschen Tränenfigur zu messen. Diese ist die Seitenwand des kleinen Beckens und wird

hauptsächlich durch den hier von der Kante sichtbaren Sitzbeinkörper gebildet.

Wir haben uns im Vorhergehenden klargemacht, was die Pfannenlinie, die wir messen wollen, denn topographisch-anatomisch darstellt. Auf die flache Pfanne unter diesem Kapitel näher einzugehen, erübrigt sich, denn wir messen bei ihr die gleiche Linie wie beim normalen Hüftgelenk, nur mit dem Unterschiede, daß die Linie des Pfannenbodens mäßiger gewölbt ist.

Nach diesen Vorbetrachtungen können wir nun zur Beschreibung der Technik unserer Messung übergehen.

Die Technik der Messung.

Calot vergleicht die Form der flachen Pfanne mit der Gestalt einer halben Zitrone, während die normale Hüftgelenkspfanne die Form einer halben Orange besitze.

Diesem Vergleiche, so einleuchtend und zutreffend er uns im ersten Augenblicke erscheint, fehlt jedoch eine feste und sichere Grundlage, die es uns ermöglicht, sofort an Hand eines Röntgenbildes eine Flachpfanne einwandfrei zu diagnostizieren. Schließlich ist der Vergleich mit einer halben Zitrone oder Orange eine rein subjektive Entscheidung und es kann sich der einzelne darin leicht einmal täuschen, besonders wenn es sich um zweifelhafte Fälle handelt. Es scheint kaum möglich, auf Grund dieser Vorstellung Übergangsformen, die in späteren Jahren erst durch Beschwerden auf sich aufmerksam machen, zu erkennen und mit Sicherheit zu diagnostizieren.

Wir haben nun eine Methode angewandt, die es ermöglicht, mit einfachen Mitteln und in kürzester Frist die Bogengrade der Pfannenlinie zu messen und wir

erhalten so Zahlen von ziemlicher mathematischer Genauigkeit und es ist uns damit die Möglichkeit gegeben, auch Übergangsformen zu erfassen und sie in die richtige Kategorie einzureihen.

Selbstverständlich sind wir uns darüber klar, daß die Pfannenlinie nicht immer einen Kreisbogen im mathematischen Sinne darstellt und davon in geringerem Maße Abschweifungen zeigt, doch ergeben sich daraus so geringe Fehlerquellen, daß wir sie mit ruhigem Gewissen unberücksichtigt lassen dürfen.

Bevor ich auf die Methodik unserer Messung näher eingehe, möchte ich kurz einige Versuche streifen, die bereits von anderer Seite zur Messung der Hüftpfanne gemacht wurden.

Die Anatomen kommen auf Grund ihrer Beobachtungen zu dem Ergebnis, daß die Hüftpfanne einem Hohlkugelabschnitt von 170—180° entspricht. Ihr Krümmungsradius beträgt ungefähr 2,5 cm. Es wurde hier also der Hohlkugelabschnitt gemessen, das ist im Röntgenbilde jedoch nicht möglich.

Sandoz hat 1928 den Versuch gemacht, gewisse Formveränderungen der Pfanne, wie Abflachung derselben, mathematisch zu erfassen. Dazu geht er aus von einem Koordinatensystem, das aus einer Abszisse besteht, die durch beide y-Knorpel zieht und aus einer Ordinate, welche durch die Pfannendachspitze zieht. Auf dieses Koordinatensystem zeichnet er das Profil jeder dieser zu messenden Hüftpfanne auf, so daß die Koordinaten sich decken. Er kommt nun bei manchen Pfannen zu dem Schluß, „daß die Pfanne durch die Erkrankung etwas länger (Folge der Abschrägung des Daches) und etwas seichter wird".

Weiterhin stellt er interessante Messungen an zum Vergleiche der normalen mit der kranken Seite eines

Beckens". Um die Formveränderung der „gesunden" Seite mathematisch zu erfassen, haben wir an normalen Kontrollröntgenbildern, den gesunden und den krankten Hüftgelenken unserer Fälle, das Verhältnis zwischen Öffnung und Tiefe der Pfannenprojektion (Tiefenindex) untersucht".

Eine im Prinzip der letztgenannten ähnliche Messung nimmt auch Bettmann vor. Er beobachtet bei 19 Angehörigen einer Familie Hüftgelenksveränderungen, vor allem flache Pfannen. Sie [die Gelenkpfanne] ist abnorm flach. (Die Verbindungslinie zwischen oberen und unteren Pfannenwinkel zeigt, daß nur etwa ein Drittel des Kopfteils mit der Pfanne artikuliert)".

Mit den im Vorhergehenden angeführten Methoden wird man aber wohl nur ganz ausgeprägte Flachpfannen diagnostizieren können. Ist eine Flachpfanne aber weiter fortgeschritten, so fällt sie uns schon bei der bloßen Betrachtung als solche in die Augen, eine Messung ist also nicht mehr nötig. In zweifelhaften Fällen aber versagen diese Methoden, da sie nicht fein genug arbeiten und gerade die Erkennung dieser Grenzfälle ist für uns so unendlich wichtig.

Da wir bei Ausführung unserer Methode die Pfannenlinie als Teil eines Kreisbogens in ihrer ganzen Ausdehnung genau abpausen und dann die Bogengerade dieses Kreisbogens bestimmen, können wir auch die geringste Abflachung sofort feststellen.

Wie sicher unsere Methode arbeitet, ersehen wir daraus, daß wir bei Messungen von Röntgenaufnahmen der gleichen Hüfte, die in kurzen Abständen von wenigen Wochen gemacht waren, stets die gleichen Resultate bekamen. Es kamen nur Schwankungen von 2—3°, höchstens bis zu 4° vor, also eine sehr geringe Fehlerbreite.

Wir haben auch Aufnahmen machen lassen, wo der Zentralstrahl eingestellt war

1. auf die Mitte der Symphyse (die gewöhnliche Beckenaufnahme),
2. in Höhe des Nabels,
3. in Höhe des oberen Drittels des Oberschenkels,
4. wurde eine Aufnahme gemacht bei Ausgleich der physiologischen Lordose.

Die bei allen diesen Aufnahmen in verschiedener Stellung vorgenommenen Messungen ergaben stets das gleiche Resultat.

Ebenso ergab die Messung einer Hüfte bei Beckenaufnahme im Vergleich zur Einzelaufnahme des gleichen Hüftgelenks keinen Unterschied.

Wir ersehen also aus obigen, daß die Einstellung des Fokus in verschiedener Höhe bei unseren Messungen unberücksichtigt bleiben kann, wenn sich auch das Auge des Beschauers manchmal täuschen läßt.

Im Folgenden sei nun die Technik der Messung mit kurzer mathematischer Begründung angegeben.

Wir gehen aus von dem Lehrsatz, daß um einen gegebenen Punkt mit einem gegebenen Halbmesser nur ein Kreis beschrieben werden kann, daß also mit dem Mittelpunkt und mit dem Radius als bekannt der Kreis vollständig gegeben ist.

Sind uns aber der Mittelpunkt und der Radius eines Kreises bekannt, so können wir ohne weiteres mit dem Winkelmesser die Bogengerade eines x-beliebigen langen Bogens des gegebenen Kreises ablesen, denn:

Jeder Mittelpunkts-- oder Zentriwinkel zählt ebensoviele Winkelgrade als der dazugehörige Bogengrade.

In unserem Falle ist aber nur der Kreisbogen bekannt und es handelt sich nun darum, die beiden zur Messung unbedingt nötigen beiden Unbekannten, nämlich den Radius und den Kreismittelpunkt zu finden, bezw. zu konstruieren.

Es besteht nun der mathematische Satz:

Die Mittelpunktsenkrechte einer Sehne geht durch den Mittelpunkt.

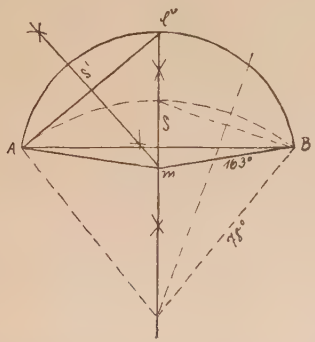

Abb. 2. Der Kreisbogen A-C-B entspricht einer normalen Pfanne, über der gleichen Sehne A-B eine hochgradige flache Pfanne (gestrichelt).

Ich verbinde nun die beiden Endpunkte des zu messenden Kreisbogens A-B miteinander (vergl. Abb. 2) und erhalte so die Sehne A-B. Daraufhin errichte ich im Mittelpunkt der Sehne eine Senkrechte S, die ich bis zu C verlängere. Auf dieser Mittelpunktssenkrechten S muß nun der Kreismittelpunkt M liegen.

Wir haben somit einen geometrischen Ort gefunden, auf dem der Kreismittelpunkt in einer Richtung festgelegt ist.

Verbinden wir nun A mit C oder B mit C, so haben wir wiederum einen Kreisbogen, der demselben Kreis angehört, nur um die Hälfte kleiner ist.

Wiederholen wir jetzt das gleiche Spiel wie oben und errichten wir im Mittelpunkt der Sehne A-C die Senkrechte S', so muß ebenfalls auf dieser Senkrechten der Kreismittelpunkt M liegen, bezw. wir finden den gesuchten Mittelpunkt M, wenn wir die beiden Senkrechten solange verlängern, bis sie sich schneiden.

Mit dem gesuchten Mittelpunkte M haben wir zugleich auch den Radius r gefunden.

Wir verbinden nun A mit M und B mit M und lesen nun mit dem Winkelmesser den gewünschten Zentriwinkel A-M-B ab.

Der Zentriwinkel aber zählt, wie oben ausgeführt, ebensoviele Winkelgrade, als der dazugehörige Bogen Bogengrade.

Wir sind so durch diese Methode in kürzester Frist in der Lage, die Bogengrade der Pfannenlinie zu messen und festzustellen, ob es sich um eine normale, oder flache Pfanne oder um eine Übergangsform handelt.

Ergebnisse der Messung.

Gemessen wurden im Ganzen 383 Hüftgelenksaufnahmen und zwar sämtliche Hüftaufnahmen der Jahre 1921- 1928 und des Jahres 1930, soweit sie zur Messung brauchbar waren; also nur Aufnahmen mit deutlich sichtbarer Köhlerscher Tränenfigur. Im ganzen wurden wohl etwa 500 Röntgenbilder durchgesehen, von denen nur 383 zur Messung brauchbar waren.

Von 269 bei der Betrachtung als normal befundenen Hüftpfannen ergab unsere Messung folgendes Resultat:

Grade:	125—129°	130—139°	140—149°	150—159°	160—180°
Zahl:	32	107	88	33	9

Wir ersehen daraus, daß wir Hüftgelenkspfannen von 125—180° als normal bezeichnen müssen; die überwiegende Mehrzahl der normalen Pfannen maß zwischen 130°—140° und zwar im allgemeinen näher an 130°.

Hüftpfannen, die man nicht mehr als normal, aber auch noch nicht als Flachpfannen bezeichnen kann, haben wir „Übergangsformen" genannt und wir haben für sie Zahlen zwischen 115°—124° gefunden. Was über 124° sich befindet, müssen wir als normal bezeichnen, was unter 115° war, zeigte eine deutliche Flachpfanne. Wir haben bei 19 Röntgenbildern diese Diagnose gestellt und regelmäßig Zahlen in dieser angegebenen Breite gefunden. Bei einigen schwer zu entscheidenden Fällen ist es natürlich manchmal vorgekommen, daß wir die Diagnose Flachpfanne stellten und die Messung ergab eine Übergangsform oder wir bezeichneten ein Hüftgelenk als Übergangsform, die sich dann bei der Messung gerade noch als normal herausstellte. Allein deswegen leistete uns gerade bei diesen zweifelhaften Fällen unsere Messungsmethode gute Dienste.

Flachpfannen haben wir unter diesen 500 Hüftaufnahmen 10 gefunden und deren Messung ergab als Minimum 100°, als Maximum 111°. Bei diesen 10 Flachpfannen war bei drei gleichzeitig eine Arthritis deformans vorhanden.

Im Folgenden möchte ich die Ergebnisse bei unseren Flachpfannen mit deren Merkmale am Röntgenbild wiedergeben.

Name	Hüfte	Jahr	Merkmal im Röntgenbild	Mess.
1. M. Maria		1921	geringes mediales Auseinanderweichen v. Kopf- und Pfannenlinie.	109°
2. W. Georg	r.	1922	mediales Auseinanderweichen	110°
3. D. Georg	r.	1924	angebl. Schenkelhalsfraktur, geringer Kopfhochstand, mediales Auseinanderweichen.	103°
4. H. Josef	lk.	1925	+ Arthritis def. + coxa valga. Kopfhochstand, Abflachung d. Pfannendaches und medialesAuseinanderweichen	108°
5. H. Emma Poliklinik	lk.	1931	mediales Auseinanderweichen, geringer Kopfhochstand	100°
6. F. Poliklinik	lk.	1930	do.	100°
7. dieselbe	r.	1930	do.	102°
8. G. Poliklinik	r.	1930	+ Arthr. def. Mediales Auseinanderweichen, mäß. Kopfhochstand.	107°
9. derselbe	lk.	1930	do.	104°
10. St. Poliklinik	r.	1930	Mediales Auseinanderweichen, geringer Kopfhochstand. An der linken Hüfte hat Pat. Sublux. + Arthr. deform.	111°

Subluxationen fanden wir unter unserem Material 23, von denen das Minimum 92°, das Maximum 126°

war. Bei der Mehrzahl aber schwankten die Zahlen zwischen 92° und 110°.

Congenitale Hüftluxationen fanden wir 18. Die Messungen ergaben als Minimum 62° als Maximum 96°. Die Zahlen der congenitalen Hüftluxationen liegen also bedeutend unter denen der Subluxationen.

Da bei den starken Deformierungen, die bei den Luxationen und Subluxationen an der Pfanne vorhanden sind, die Köhlersche Tränenfigur nicht einwandfrei sichtbar ist, haben wir uns darauf beschränken müssen, die ungefähre Form der jetzigen Pfanne zu messen. Diese Messungen sind zwar nicht ganz einwandfrei, aber immerhin brauchbar.

Interessant waren unsere Messungen auch bei Coxa vara, auf die noch kurz hingewiesen werden soll. Murk Jansen hat in seiner Arbeit schon die Vermutung ausgesprochen, daß zwischen der Coxa vara und der flachen Hüftpfanne ein gewisser Zusammenhang bestehe. Nach ihm ist bei der Coxa vara die Koppelwirkung, die die flache Pfanne auf den Schenkelhalskopf ausübt, größer als normal. Folglich müßten wir bei flacher Pfanne häufig eine Coxa vara vorfinden. Umgekehrt müßte bei der Coxa vara häufig auch eine Flachpfanne vorhanden sein. Wir haben nun neun Fälle von Coxa vara aus dem Jahre 1930 gemessen. die sämtliche eine gut sichtbare Köhlersche Tränenfigur besaßen und die bei der Betrachtung keineswegs den Eindruck einer flachen Pfanne machten und haben folgendes gefunden:

Zwei Pfannen waren normal, drei waren Übergangsformen und vier flache Pfannen, von denen zwei sogar unter 100° maßen.

Unsere Messungen bilden hier also eine Bestätigung der Theorie Jansens. Jedoch erst die Messung hat uns die Flachpfannen als solche erkennen lassen, da wir

die Hüftpfannen bei der Betrachtung zunächst für normal hielten.

Zusammenfassung.

Die vorliegende Methode gestattet es uns, auch geringe Abflachungen der Pfanne festzustellen, die sonst dem Auge des Beschauers entgehen würden. Wir haben hier also ein Mittel, gerade die so schwierig zu erkennende Übergangsform zu erfassen. Auf Grund unserer umfangreichen Messungen können wir Pfannen von 125° an aufwärts als normal bezeichnen, bei Pfannen von 115°—124° handelt es sich um sogenannte Übergangsformen", unter 115° um flache Pfannen. Unsere Methode läßt sich jedoch nur einwandfrei dann anwenden, wenn die Köhlersche Tränenfigur deutlich sichtbar ist. Freilich kommt es auch des öfteren vor, daß diese nicht scharf umgrenzt ist, ja oft überhaupt nicht erkennbar ist. Zwölf dieser Fälle haben wir, da sie zudem noch auf Flachpfannen verdächtig waren, bei unserer Statistik unberücksichtigt gelassen, die anderen, über hundert, haben wir gar nicht gemessen.

Ebenso konnten wir bei den starken Deformierungen der Luxationen und Subluxationen nur den ungefähren Verlauf der jetzigen Hüftgelenkspfannen messen. Bei diesen beiden Krankheitsbildern sind die ermessenen Werte natürlich nicht genau, da man hier kaum mehr von einer richtigen Pfanne sprechen kann.

Sehr gut brauchbar und genau ist die Methode aber bei Messungen an den Flachpfannen, die weiter noch keine pathologischen Veränderungen als die Abplattung zeigen, also an Hüften, die man bislang noch für vollkommen ohne Befund hielt. Hier wird sie uns eine gute Hilfe für die Beurteilung der Hüftgelenks-

pfanne sein und in zweifelhaften Fällen wird ihr die Entscheidung überlassen bleiben. Es mag weiteren Messungen vorbehalten sein, diese Methode noch mehr klinisch auszuwerten und aus den Ergebnissen dann die entsprechenden Folgerungen zu ziehen. Vielleicht mag es meinen Messungen vorbehalten sein, bei den Arbeiten über die flache Pfanne einen, wenn auch kleinen Dienst zu leisten.

Zum Schlusse meiner Arbeit ist es mir eine angenehme Pflicht Herrn Privatdozent Oberarzt Dr. H. Fischer für die so liebenswürdige Überlassung der Arbeit sowie für die freundlichen Ratschläge bei Ausarbeitung derselben meinen ergebensten Dank auszusprechen.

Literatur.

1. Bettmann Ernst: Beobachtungen über Hüftgelenksveränderungen bei 19 Familienangehörigen. Zeitschr. f. Orth. Chir. Bd. 53, Heft 3.
2. Calot: Über neuere Anschauungen in der Pathologie der Hüfte auf Grund der Arbeiten der letzten Jahre. Zeitschr. f. Orth. Chir. 51/1—2.
3. Fischer Hermann: Referat auf dem bayr. Chirurgenkongreß in München 1930.
4. Derselbe: Referat auf dem mittelrheinischen Chirurgenkongreß 1930.
5. Gaugele Dr. K.: Der Pfannenperthes. Zentralbl. f. Chir. 1931. Nr. 2.
6. Derselbe: Die klinische Form der Pfanne bei der sogenannten angeborenen Hüftgelenksverrenkung. Zentratbl. 1931. Nr. 10.
7. Gold E.: Über die akute septische Koxitis des frühen Kindesalters. Zeitschr. f. Orth. Chir. 52/3.
8. Grashey; Atlas typischer Röntgenbilder. Bd. 5.
9. Hackenbroch M.: Coxa valga. Ergebnisse Bd. 20 1927.
10. Derselbe: Veränderungen in der Lagebeziehung von Kopf und Pfanne am Hüftgelenk. Ergeb. Bd. 15.
11. Jansen Murk: Platte Hüftpfanne und ihre Folgen. Zeitschr. f. orth. Chir. Bd. 46.
12. Joachimstal: Beiträge zum Verhalten des Hüftgelenks bei der angeborenen Hüftgelenksverrenkung. Arch. 65/1.
13. Klapp: Verhandlungen der naturwissenschaftlichen Gesellschaft Bonn. 1906.
14. Lange F.: Die Stellung des Oberschenkels im Verband nach der Reposition. Zeitschr. f. orth. Chir. 25.

15. Ludloff Karl: Die angeborene Hüftluxation mit besonderer Berücksichtigung der Luxationspfanne. Ergebnisse III. 1911.
16. Meyer Hermann: Röntgendiagnostik. 1927.
17. Müller: Über Gelenkstörungen auf endokriner Basis, Bruns Beiträge 143. Bd. S. 137. f.
18. Plate Erich Prof. Dr.: Die Beurteilung der Erwerbsfähigkeit bei Erkrankungen des Stütz- und Bewegungsapperates des Menschen. Med. Welt 3. Jahrg. Nr. 37.
19. Rauber-Kopsch: Lehrbuch und Atlas der Anatomie des Menschen. Abteilung 2. 1922.
20. Sandoz: Beitrag zur Frage der Orteochondritis deformans juvenilis. Bruns Beiträge 143. Bd. 1928.
21. Saxl A.: Zur Statik des defekten Hüftgelenkes. Zeitschr. f. orth. Chir. 49 368/382. 1928.
22. Schinz: Lehrbuch der Röntgendiagnostik, Leipzig: Georg Thieme 1929.
23. v. Seemen H.: Osteochondropathia cret. Arch. f. kl. Chir. Bd. 152. 1928.

Lebenslauf.

Am 3. Oktober 1905 wurde ich, Robert Friedrich Paschke, als Sohn des damaligen Gymnasialprofessors Hans Paschke und dessen Ehefrau Margareta geb. Nagel geboren. Ich besuchte in Regensburg vier Jahre lang die Volksschule und trat dann in das Alte Gymnasium dortselbst ein. Im Jahre 1920 kam ich durch die Versetzung meines Vaters nach Erlangen an das hiesige Gymnasium, das ich Ostern 1924 absolvierte. Ich studierte zuerst zwei Semester Chemie, inskripierte mich dann als stud. med. et med. dent und machte 1927 das ärztliche und zahnärztliche Physikum. Zu Beginn des Wintersemesters 1929/30 machte ich dann das Medizinische Staatsexamen in Erlangen, das ich mit 1 bestand. Die ganze Zeit meines Studiums, mit Ausnahme des W.S. 1927/28, während dem ich in Innsbruck studierte, verbrachte ich in Erlangen. Vom 1. April 1930 bis 15. Januar 1931 war ich auf der Inneren Abteilung des Städt. Krankenhauses Nürnberg bei Herrn Prof. Bingold als Medizinalpraktikant und seit 15. Januar 1931 bin ich bei Herrn Prof. Goetze auf der chirurgischen Poliklinik als Medizinalpraktikant tätig.